



Dossier 14

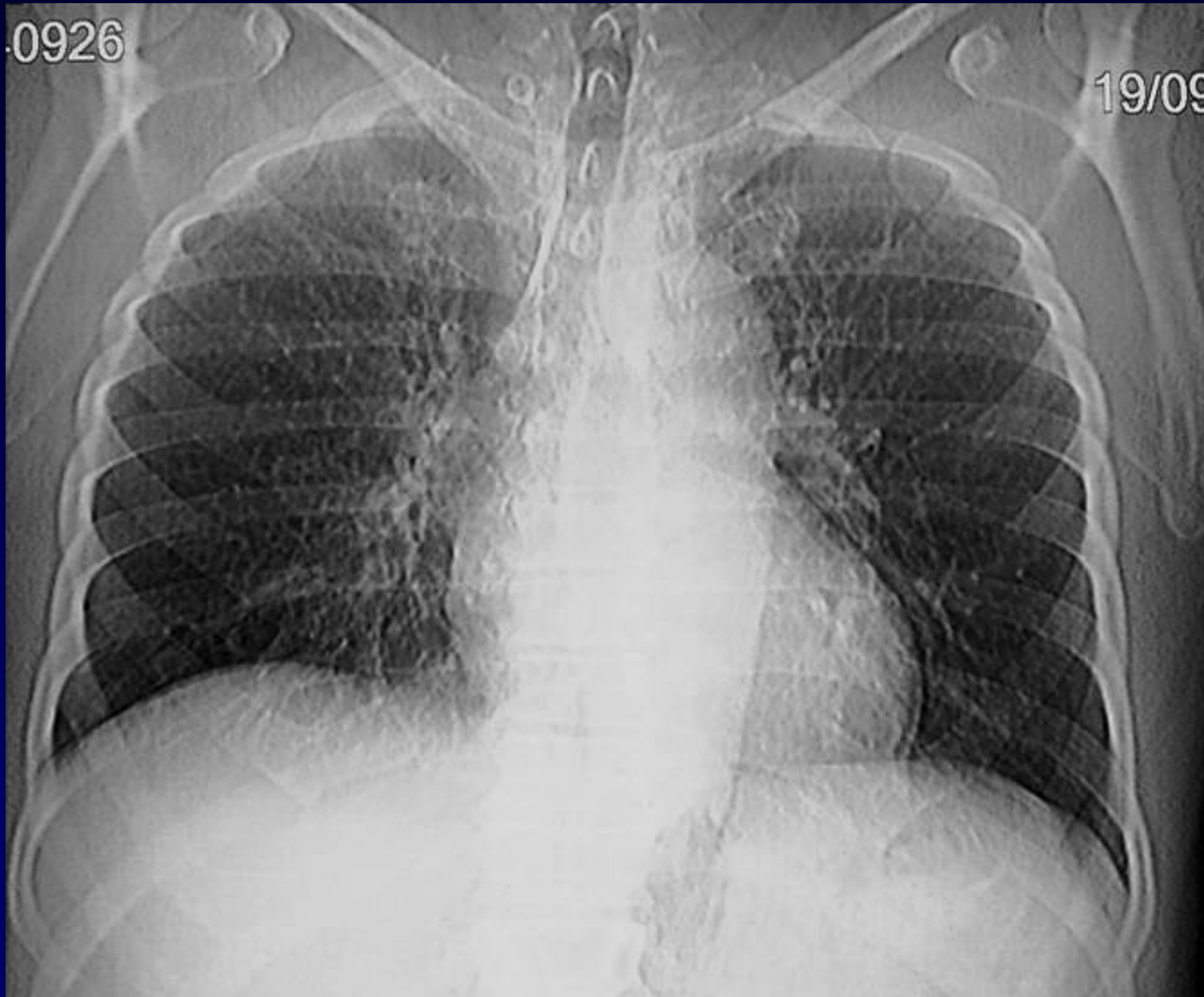
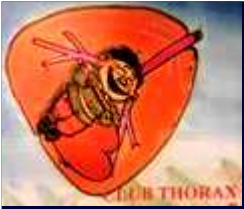P. LACOMBE

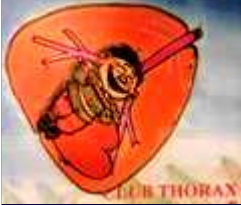M. EL HAJJAM

Homme de 57 ans

Tabagisme

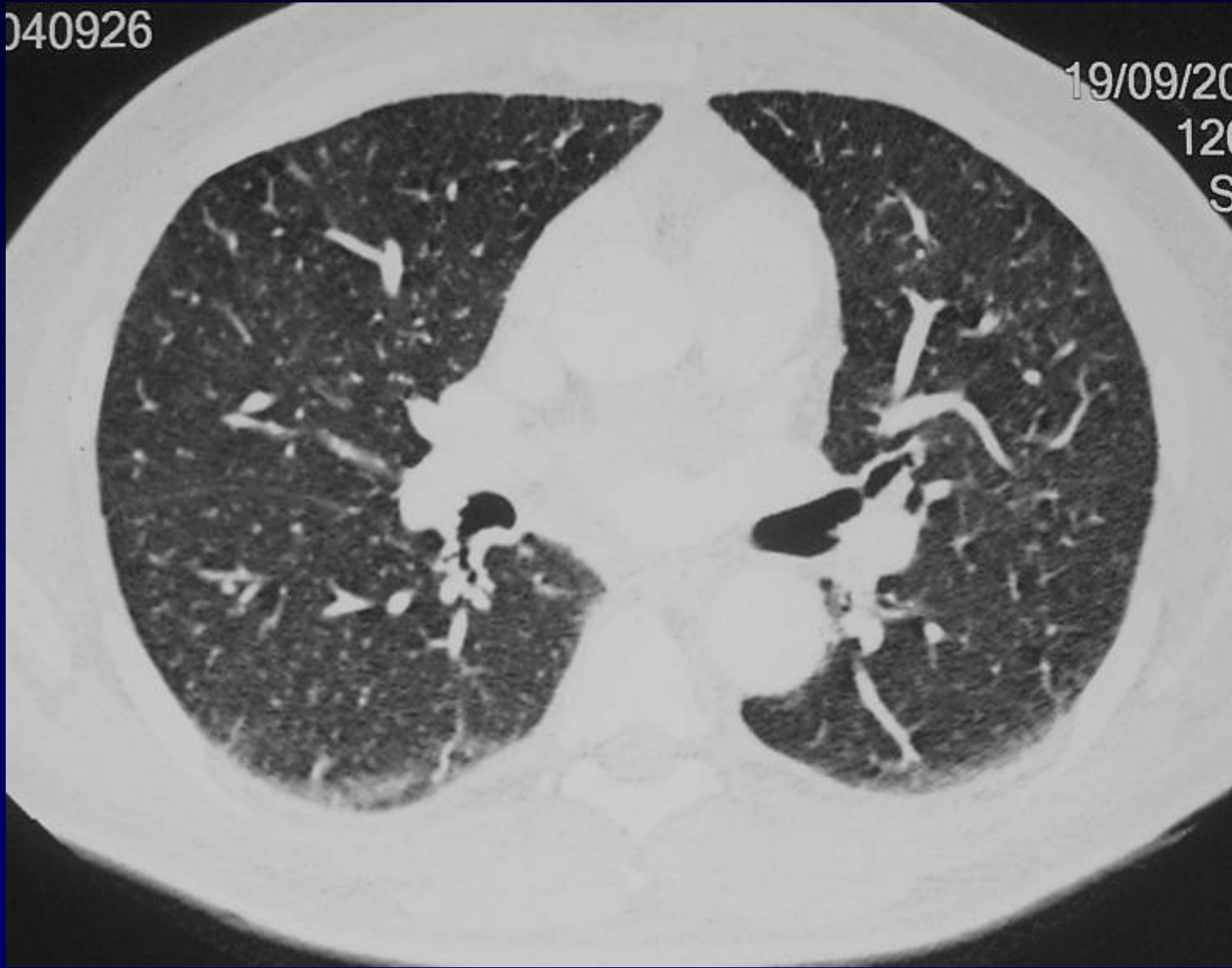Hémoptysie

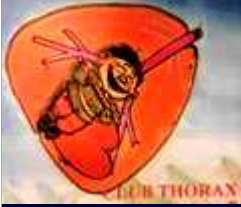



040926

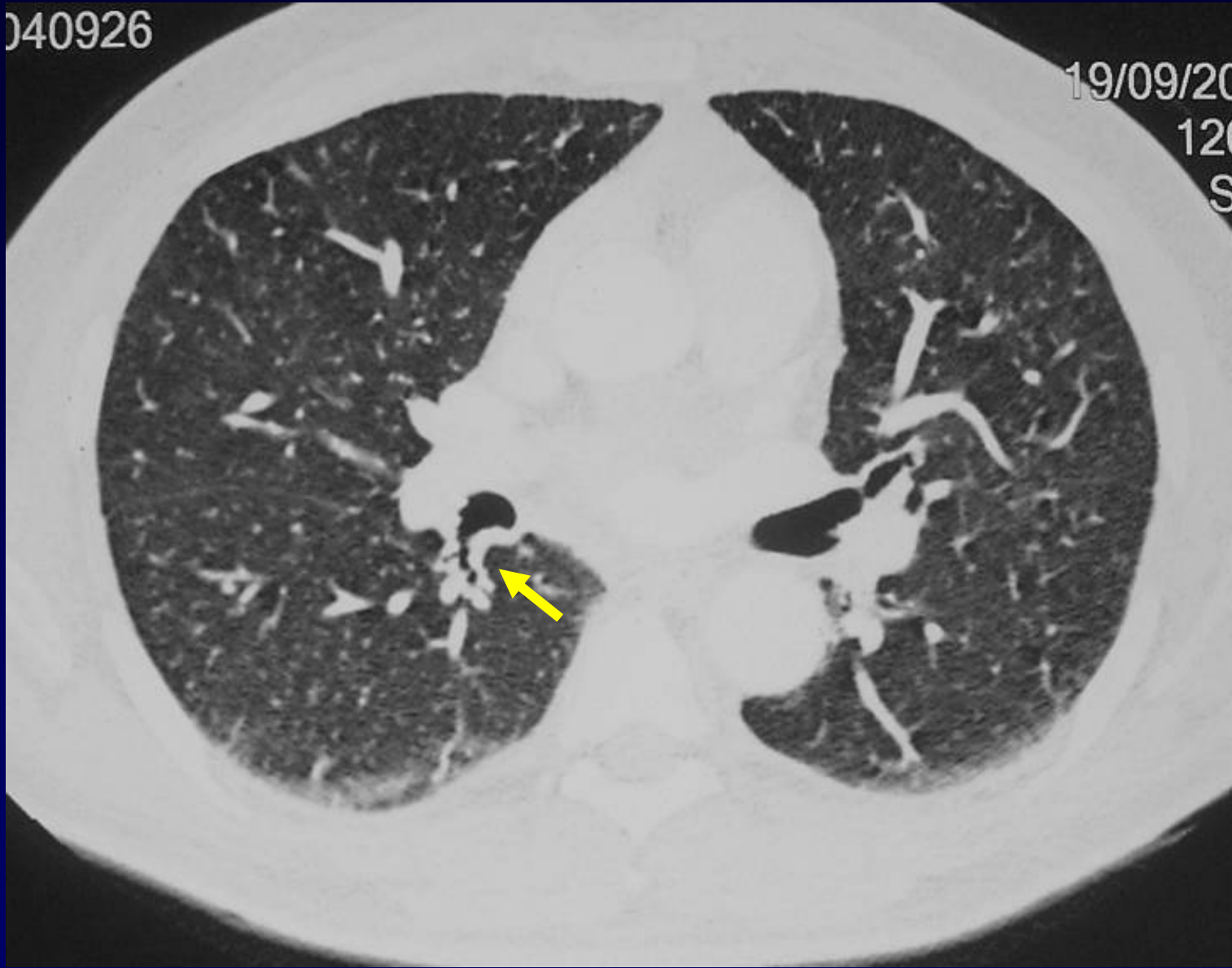19/09/20
120
S

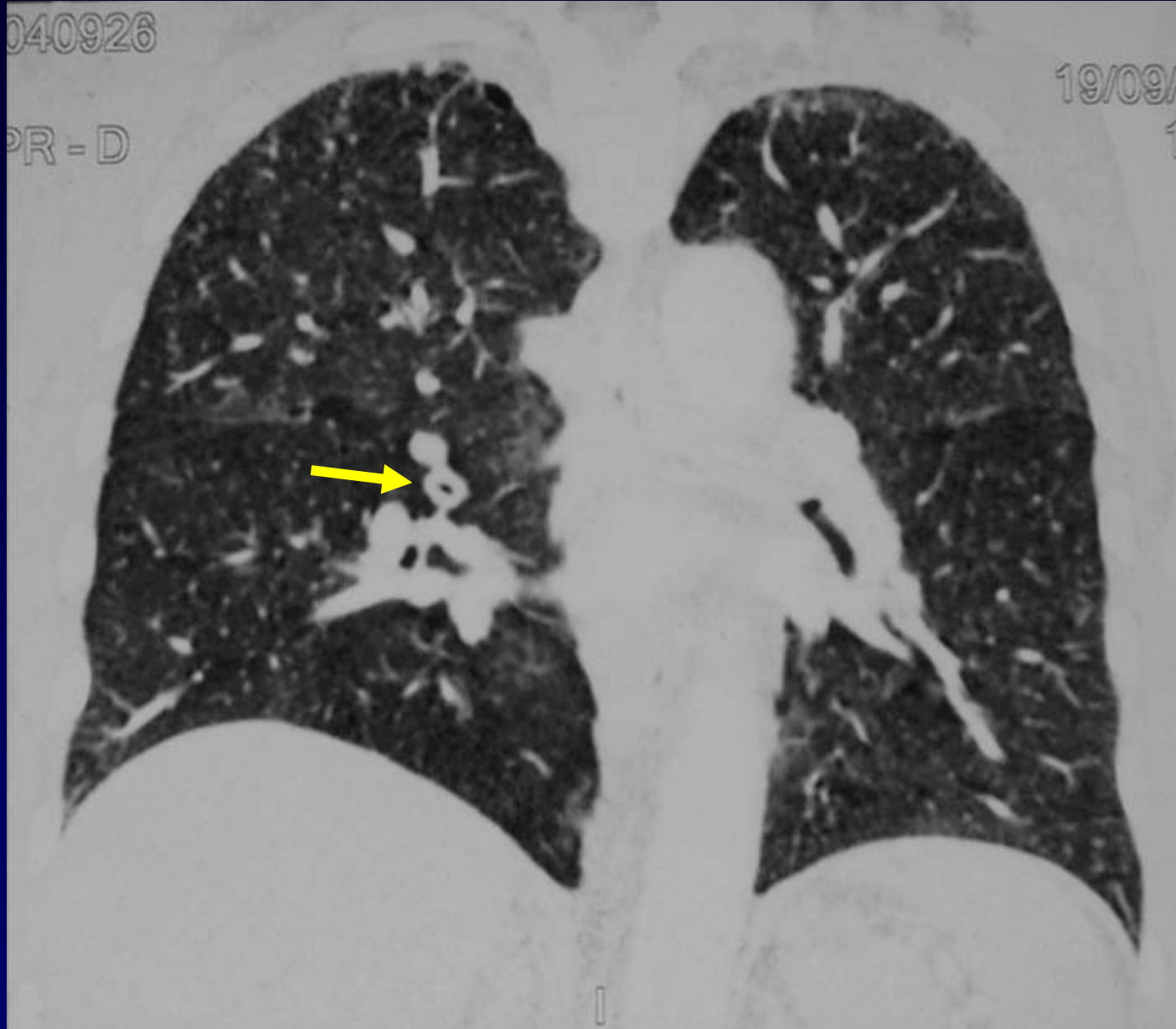


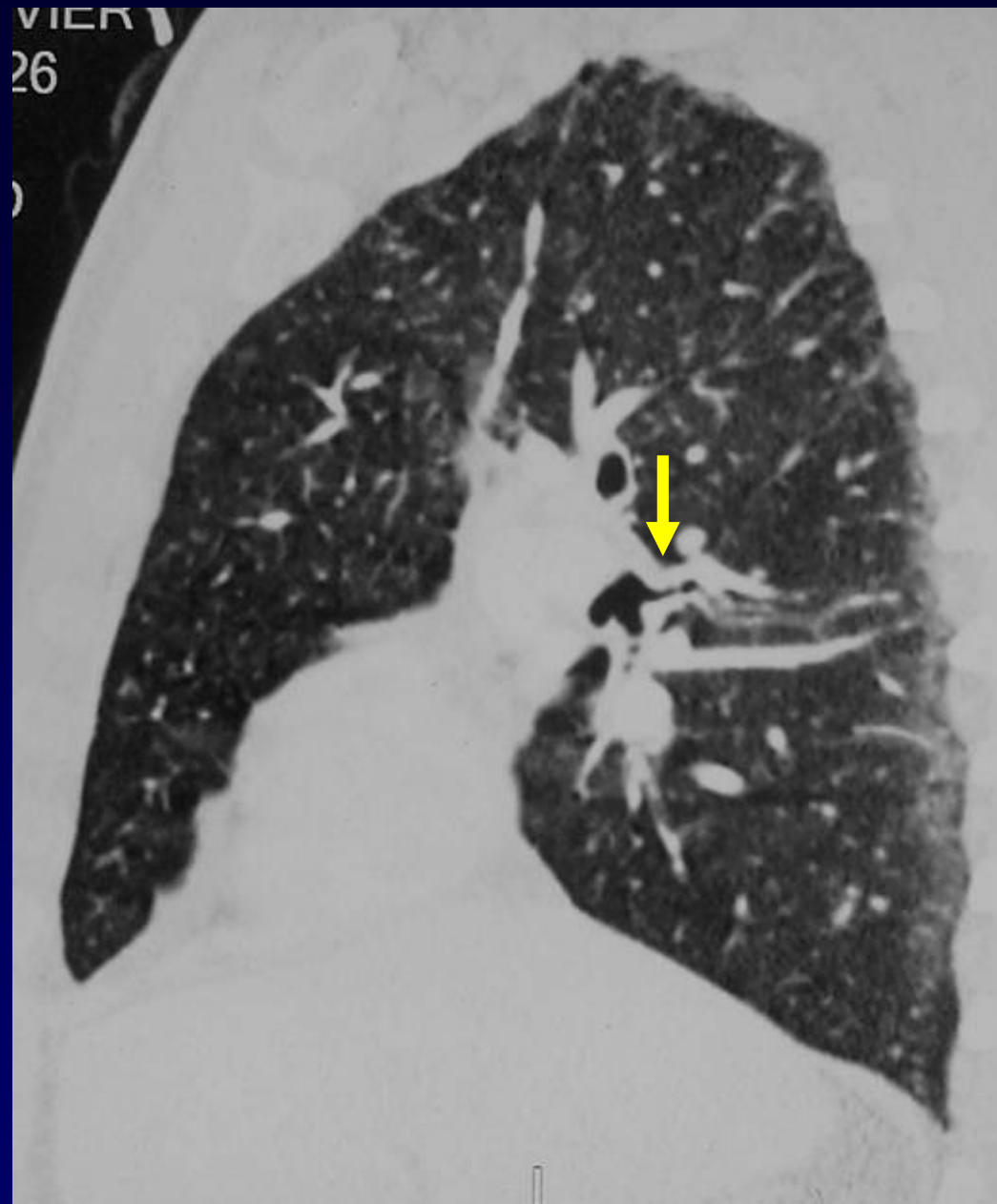


040926

19/09/20
120
S

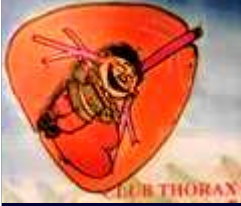







Diagnostic ?



Diagnostic

Fibroskopie : Bourgeon tissulaire de B6 droite.

Histologie : Carcinome épidermoïde.

Chirurgie : Résection du lobe moyen
et du segment 6 droit.

Histologie : T2N0

Codage : Poumon – Tumoral malin